

Innovatives Spülsystem berücksichtigt die anatomische Komplexität des Endodonts

EndoVac der Firma SybronEndo bietet eine sichere Möglichkeit, auch die apikalen Bereiche einer suffizienten Spülung zu unterziehen. Von ZA Dennis M. Köhrer, Neuss.

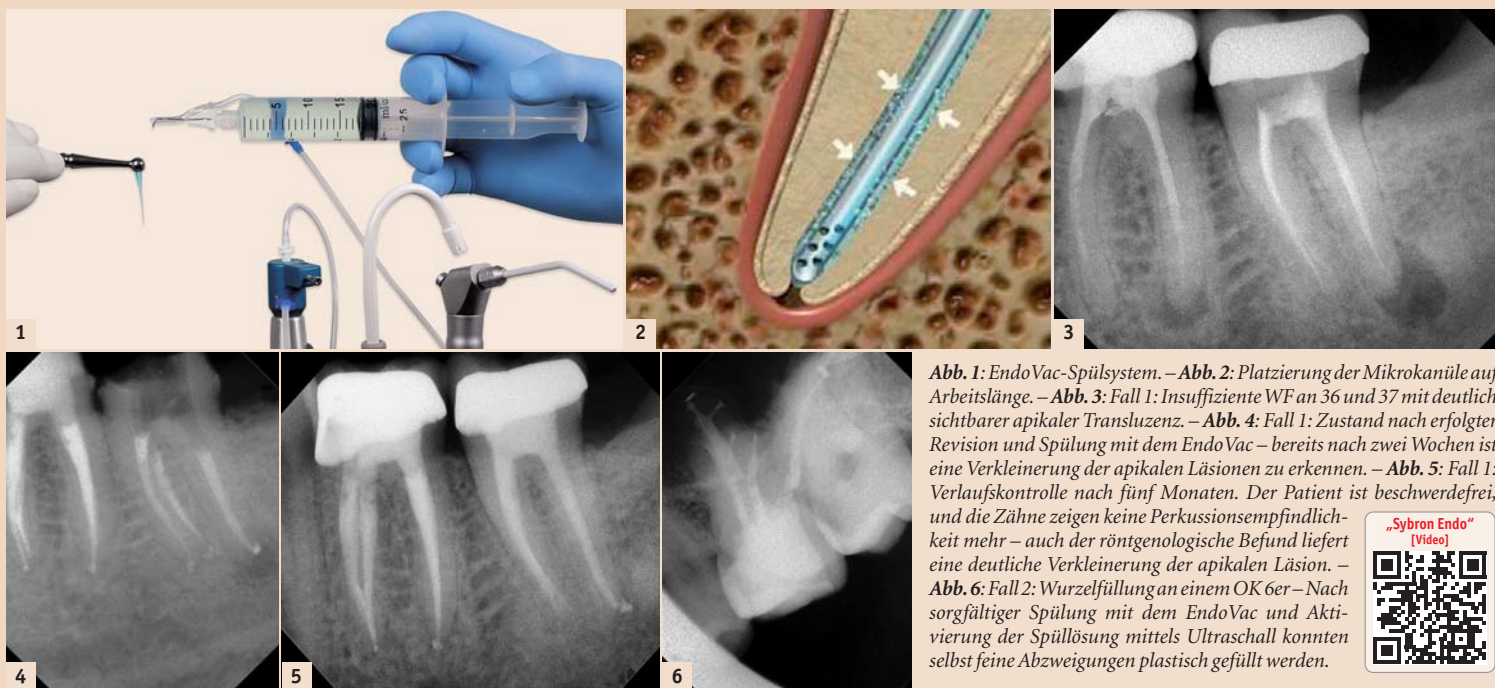


Abb. 1: EndoVac-Spülsystem. – Abb. 2: Platzierung der Mikrokanüle auf Arbeitslänge. – Abb. 3: Fall 1: Insuffiziente WF an 36 und 37 mit deutlich sichtbarer apikaler Transluzenz. – Abb. 4: Fall 1: Zustand nach erfolgreicher Revision und Spülung mit dem EndoVac – bereits nach zwei Wochen ist eine Verkleinerung der apikalen Läsionen zu erkennen. – Abb. 5: Fall 1: Verlaufskontrolle nach fünf Monaten. Der Patient ist beschwerdefrei, und die Zähne zeigen keine Perkussionsempfindlichkeit mehr – auch der röntgenologische Befund liefert eine deutliche Verkleinerung der apikalen Läsion. – Abb. 6: Fall 2: Wurzelfüllung an einem OK 6er – Nach sorgfältiger Spülung mit dem EndoVac und Aktivierung der Spüllösung mittels Ultraschall konnten selbst feine Abzweigungen plastisch gefüllt werden.



Die Endodontie hat in den vergangenen Jahren einen immensen Fortschritt erlebt. So können heute mit Zuhilfenahme moderner Geräte und Techniken auch Zähne erfolgreich erhalten werden, die noch vor geraumer Zeit als nicht erhaltungsfähig galten.

Maßgebend für diese Behandlungserfolge sind sicherlich die Verwendung optischer Hilfsmittel wie das Operationsmikroskop, das maschinelle Aufbereiten der Kanäle mittels Nickel-Titan-Instrumenten sowie die dichte thermoplastische, vertikale Abfüllung des aufbereiteten Kanalsystems.

Ein Blick auf die anatomische Komplexität des Wurzelkanalsystems zeigt uns jedoch, dass sich ein großer Teil dieses Systems, nämlich die unzähligen seitlichen Verzweigungen des Wurzelkanals, unserer Sicht trotz Mikroskop und der Aufbereitung unter Verwendung modernster Feilsysteme entzieht.

Vor allem bei der Behandlung infizierter Wurzelkanäle ist das Verbleiben von Bakterien in diesen Seitenkanälen ein Hauptgrund für langfristige Misserfolge. So spielt eine dichte und suffiziente Füllung der Wurzelkanäle sicher eine große Rolle in der modernen Wurzelkanalbehandlung, ausschlaggebend für einen langfristigen Behandlungserfolg ist aber vor allem ein sorgfältiges Reinigen und Desinfizieren des gesamten Wurzelkanalsystems, soweit dies möglich ist. Nach wie vor gilt hier NaOCl in 3- bis 6%iger Konzentration als Spüllösung der ersten Wahl (DGZMK). Adjuvant können z.B. EDTA für die Entfernung der Smearlayer sowie Alkohol zur abschließenden Trocknung des Wurzelkanals angewendet werden.

Ausschlaggebend für den Erfolg der Spülung ist aber auch die angewandte Technik. Die weitest verbreitete Methode ist sicherlich die Spülung mittels seitlich geöffneter endodontischer Spülkanüle. Zwar ist diese Möglichkeit der Spülung die günstigste und einfachste Art, eine

suffiziente Spülung besonders des apikalen Bereiches sowie der Seitenkanäle ist so jedoch meist nicht zu erreichen.

Eine Steigerung des Spülergebnisses besonders im apikalen Bereich kann durch eine manuelle Agitation der Spüllösung mithilfe eines konischen Guttaperchastiftes erzielt werden. Durch die Aktivierung der Spüllösung mittels Ultraschall kann eine verbesserte Wirkung der Spüllösung besonders in den Seitenkanälen erreicht werden.

Große Schwierigkeiten bereitet jedoch nach wie vor die Spülung des apikalen Bereiches. Die Bildung kleiner Luftbläschen hindert die Spüllösung oft daran, in diese Bereiche vorzudringen. Das Erreichen dieser Region ist in der Regel nur durch die Erhöhung des Spülungsdrucks möglich, was wiederum die Gefahr des Überpressens der Spüllösung massiv erhöht.

Das Unterdruckspülsystem EndoVac bietet hier eine sichere Möglichkeit, auch die apikalen Bereiche einer suffizienten Spülung zu unterziehen. Der EndoVac erzeugt mithilfe der Absauganlage einen apikalen Unterdruck, der zu einem hohen Spüllösungsaustausch im apikalen Drittel des Wurzelkanals führt.

Das System besteht aus einem Multiport-Adapter, der den Anschluss an die Absauganlage der Behandlungseinheit ermöglicht. Dieser wird mit dem Master Delivery Tip verbunden, mithilfe dessen über eine Einmalspritze Spüllösung in die Kavität appliziert werden kann, wobei überschüssige Spülflüssigkeit gleichzeitig abgesaugt wird. Eine zweite Verbindung führt zu einem Handstück, an welches entweder eine Makro- oder eine Mikrokanüle angeschlossen werden kann. Über diese Kanüle kann die Spüllösung in den Kanal hineingebracht und anschließend abgesaugt werden. Die Makrokanüle ist für die initiale Spülung und Absaugung größerer Partikel wie Bohrspäne gedacht, um ein späteres Verstopfen der Mikrokanüle zu vermeiden.

Eigentlicher Clou des Systems ist die Mikrokanüle. Mit einem Durchmesser von 0,32 mm kann sie in einem Kanal, der bis zur ISO-Größe 35 aufbereitet ist, genau auf Arbeitslänge platziert werden. Zwölf mikroskopisch kleine, mittels Laser gebohrte Perforationen an der Spitze dieser Kanüle ermöglichen, dass die Lösung durch den Kanal bis zum Apex gelangt und hier durch die Mikrokanüle wieder abgesaugt wird.

So entsteht ein stetiger Flüssigkeitsstrom, durch den eine Spülung bis zum Apex gewährleistet werden kann, ohne die übliche Gefahr des Überpressens von Spüllösung. Ein weiterer Vorteil dieses Systems liegt in einem ständigen Flüssigkeitsaustausch, was dazu führt, dass ständig frische, noch unreaktierte Spüllösung auch im apikalen Bereich vorliegt.

In der Praxis hat sich vor Gebrauch der Mikrokanüle eine Aktivierung der Spüllösung mittels Ultraschall bewährt, um ein Verstopfen der Mikrokanüle zu vermeiden. Hiermit werden Partikel, welche zu einer Verlegung der nur 100 Mikrometer großen Perforationen führen, sicher entfernt. So kommt es nur sehr selten zu einer Verstopfung der Kanüle. Verstopft sie trotzdem, lässt sie sich leicht mit einer Einmalspritze und steriler Kochsalzlösung außerhalb des Mundes in umgekehrte Richtung wieder freispülen.

Für die Anwendung dieses Spülsystems ist eine sorgfältige Aufbereitung des Wurzelkanals bis zur ISO-Größe 35 unbedingte Voraussetzung. Um eine gute Absaugleistung zu gewährleisten, empfiehlt der Autor, bei der Aufbereitung auf eine ausreichende Konizität zu achten. Der Wurzelkanal sollte daher vor der Anwendung des EndoVac mindestens auf eine 06er, besser auf eine 08er Konizität aufbereitet werden, um im Kanal genügend Raum für eine gute Absaugung zu schaffen.

Geschieht dies nicht, kommt es oft zu Schwierigkeiten bei der richtigen Platzierung der Mikrokanüle auf Arbeitslänge. Zudem kommt es

oft zu einer enormen Abnahme der Absaugleistung.

Der EndoVac kann auch bei stark gekrümmten Kanälen zum Einsatz kommen. Durch ein Vorbiegen der Mikrokanüle entsprechend der Kanalkrümmung ist auch bei schwierigen Kanal anatomien eine Platzierung auf Arbeitslänge möglich. Gerade hier hat das Unterdruckspülsystem Vorteile gegenüber der ultraschallaktivierten Spülung, da das Einführen der Ultraschallspitze ohne Kontakt zu den Kanalwänden meist unmöglich ist und somit eine Aktivierung der Spüllösung verhindert wird.

Ist die Mikrokanüle einmal auf Arbeitslänge platziert, ermöglicht der EndoVac dem Zahnarzt eine sehr bequeme und effiziente Spülung des Wurzelkanals. Es kann nun abwechselnd mit NaOCl und EDTA gespült werden. Zwischen den Spülsequenzen sollte man ein vollständiges Absaugen der Spüllösung aus dem Kanal abwarten, um ein Vermischen der beiden Spülsubstanzen zu vermeiden.

Außerdem kann auf diese Art auch die Saugleistung überprüft werden. Nach einigen Sekunden sollte die Spüllösung vollständig aus dem Kanal entfernt sein, worauf ein leises Zischen der angesaugten Luft zu hören ist, was die Durchgängigkeit des Systems anzeigt. Zum Abschluss kann eine Spülung mit Ethanol erfolgen, um die Trocknung des Wurzelkanals zu verbessern.

Nach vollständigem Absaugen der Spüllösung und dem Entfernen der Mikrokanüle ist meist eine vollständige Trocknung des Kanals mit nur ein bis zwei Papierspitzen zu erzielen, was zu einer erheblichen Zeitersparnis führt.

Das Spülsystem kommt nun schon seit längerer Zeit in der Praxis des Autors erfolgreich zum Einsatz. Die anfängliche Befürchtung, dass das System zu einer Verkomplizierung des Behandlungsablaufes führen könnte, hat sich nicht bestätigt. Vielmehr zeigten sich schon nach kurzer Einge-

wöhnungsphase eine willkommene Erleichterung einzelner Teilschritte im Rahmen des Spülprotokolls sowie ein erfreulicher Behandlungserfolg bei schwierigen Fällen.

Gleichzeitig erwies sich der Einsatz des EndoVac als Mikroabsaugung oft als sehr hilfreich. Bei der Revision von Wurzelfüllungen können mit dem EndoVac gezielt kleinere Partikel, wie z.B. Guttapercharesten, sicher aus dem Wurzelkanal entfernt werden.

Als einzige Indikationseinschränkung ist die Notwendigkeit der großzügigen Aufbereitung im apikalen Bereich auf die ISO-Größe 35 zu sehen. Bei schwierigen anatomischen Bedingungen ist diese Größe oft nicht gewünscht oder kann nur unter Verlust der natürlichen Kanal anatomie erzielt werden. Der Einsatz des EndoVac sollte daher erst nach individueller Indikationsstellung erfolgen.

Besondere Bedeutung kommt dem System nach Meinung des Autors in der Behandlung infizierter Wurzelkanäle sowie bei der Revision von Wurzelfüllungen zu. Hier konnte vor allem bei schwierigen Fällen mit persistierenden Beschwerden nach der Anwendung eine oft schnellere Schmerzfremie beobachtet werden.

Auch bei der Behandlung von Zähnen mit ausgeprägter apikaler Transluzenz zeigte sich nach Empfinden des Autors in der Regel ein zügiger Heilungsbeginn. Zwar attestieren dem EndoVac schon einige Studien eine sehr gute reinigende und desinfizierende Wirkung, doch stehen noch Untersuchungen aus, welche eine Verbesserung des Langzeiterfolges gegenüber anderen Spülmethode bestätigen.

Fazit

Das hier vorgestellte Unterdruckspülsystem EndoVac kann dem endodontisch ambitionierten Zahnarzt uneingeschränkt empfohlen werden. Besonders bei der Behandlung infizierter Wurzelkanäle mit Beteiligung des apikalen Parodontiums sowie bei der Revisionstherapie ist der EndoVac anderen Spülsystemen nach Meinung des Autors überlegen und stellt besonders in der Kombination mit der ultraschallaktivierten Spülung eine sinnvolle und innovative Ergänzung des Spülprotokolls dar. **[1]**



ZA Dennis M. Köhrer
Praxis Dres. Köhrer
Adolf-Flecken-Straße 10
41460 Neuss
Deutschland
endoinfo@dr-koehrer.de
www.dr-koehrer.de